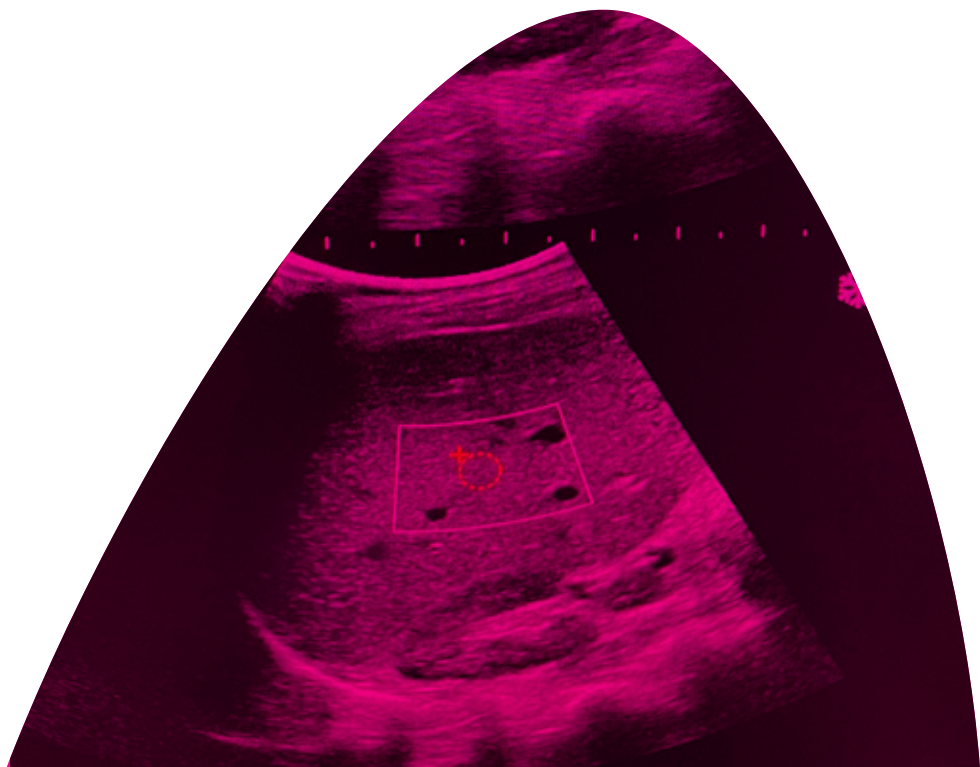




**A.S.Z.**  
ZIEKENHUIS

| Autonome verzorgingsinstelling



Informatiebrochure

# Elastografie van de lever

# I Inhoudsopgave



1. Structuur en functie van de lever	6
2. Wat is een elastografie?	9
3. Kostprijs	12

The page features several large, thin, pink arcs that sweep across the background, creating a modern and abstract design. These arcs are centered around the text and extend towards the edges of the page.

# I **Voorwoord**

Geachte mevrouw, geachte heer,

Met deze brochure willen we u informeren over het onderzoek, een elastografie van de lever, dat u samen met uw behandelende arts hebt afgesproken.

Als er na het nalezen van deze brochure nog vragen zijn, kan u steeds met ons contact opnemen.

U belt dan best naar het secretariaat gastro-enterologie van het ASZ-campus Aalst: tel 053/76.66.40.



# I 1. Structuur en functie van de lever

De lever is het grootste inwendige orgaan van het menselijk lichaam en weegt ongeveer 1,5 kg. Dit orgaan ligt rechts in de bovenbuik, onder het ribbenrooster en is omgeven door een bindweefselkapsel. De lever is verantwoordelijk voor de stofwisseling in het lichaam.

Één van de belangrijkste taken van de lever is het afbreken van gifstoffen die via de darmen in het lichaam terecht komen, alvorens deze in de algemene bloedcirculatie terecht komen. Ook worden voedingsstoffen via de darmen geabsorbeerd en komen in de lever terecht. Deze worden hier dan ook verder verwerkt tot suikers, eiwitten en vetten.

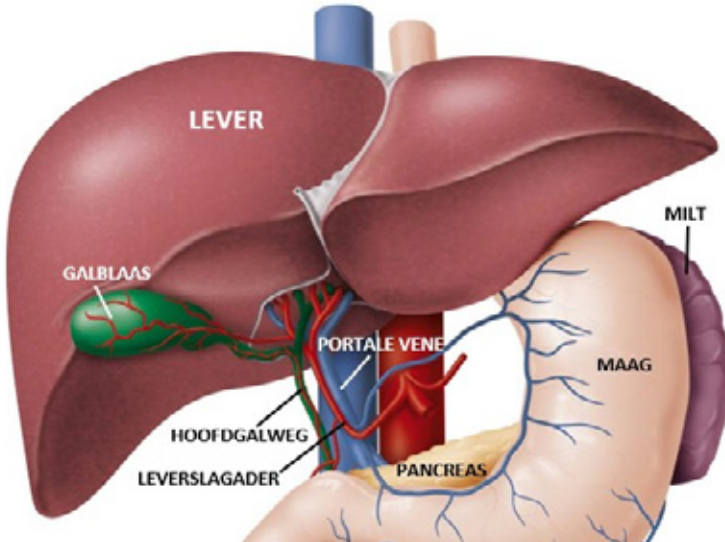
Een heel belangrijke functie van de lever is ook de aanmaak van eiwitten zoals de stollingsfactoren, albumine en andere eiwitten nodig voor het afweersysteem. Nog een andere belangrijke functie is de galproductie, die via de hoofdgalweg terecht komt in de 12-vingerige darm en zorgt voor de absorptie van vetoplosbare producten en vetoplosbare vitamines. Het bloed bereikt de lever via de poortader komende uit de milt en uit de darmen en gaat via de poortader naar zeer kleine sinusoiden of kleine bloedvaatjes in de lever en komen dan weer samen tot grotere bloedvaten, de hepatische venen genoemd die dan uitmonden in het rechteratrium of het rechterhart via de vena cava inferior.

Op zich is de lever zelf niet gevoelig, echter het kapsel rond de lever of het kapsel van Glisson genoemd, is wel gevoelig en kan dus wat pijn geleiden op moment van een leverbiopsie.

Acute ontsteking van de lever wordt ook acute hepatitis genoemd en kan van allerlei aard zijn:

## I Elastografie van de lever

- virale hepatitis zoals hepatitis A, B, C, D of E;
- auto-immune hepatitis waar bij het lichaam antistoffen maakt tegen zichzelf of tegen de levercellen;
- alcohol



Chronische schade aan de lever wordt chronische hepatitis genoemd en kan zowel van virale origine zijn (bv. hepatitis B, C of D), maar kan ook te wijten zijn aan chronisch alcoholgebruik, overgewicht met vervetting van de lever, auto-immuun of metabool (ijzer of koperstapeling) leverlijden.

Chronische blijvende schade aan de lever kan leiden tot levercirrose waarbij het leverweefsel wordt vervangen door bindweefsel of littekenweefsel, ook fibrose genoemd. Hierdoor wordt de normale structuur van de lever verstoord waarbij de doorbloeding van de lever bemoeilijkt wordt en dus de druk in de poortader toeneemt. De verhoogde druk in de poortader wordt ook portale hypertensie genoemd en kan leiden tot het ontstaan van slokdarm- en maagvarices (spataders) die kunnen bloeden en leiden tot acuut bloedverlies.

In een aantal gevallen van levercirrose kan er zich vocht opstapelen in de buikholte dit wordt ascitesvocht genoemd. Bij sommige patiënten kan er ook verwardheid ontstaan die men hepatische encephalopathie noemt.

Wanneer de leverfunctie vermindert door de aanwezigheid van cirrose of door een leverfalen kan de stolling verminderen waarbij er gemakkelijker een bloeding kan ontstaan en kan de patiënt soms ook geel beginnen verkleuren. Dat wordt dan icterus genoemd. Dit kan soms ook gepaard gaan met jeuk, donkere urine en bleke stoelgang.

Eens in het stadium van levercirrose heeft men een verhoogd risico op het ontwikkelen van een leverkanker ofwel hepatocellulair carcinoom genoemd. Om deze reden moeten patiënten met levercirrose alle 6 maanden een echografie ter controle laten uitvoeren samen met een bloedafname en alfa-foetoproteïne (een tumormarker).



## | **2. Wat is een elastografie?**

Tot voor kort kon men als leverspecialist (hepatoloog/gastro-enteroloog) enkel met een bloedafname en leverbiopsie een correcte diagnose stellen van het leverlijden. De leverbiopsie heeft als voornaamste nadeel dat men doorheen de thoraxwand moet prikken en dat dit kan leiden tot pijn en een doorprikte long (pneumothorax of klaplong). Een leverbloeding kan ook ontstaan

Sinds een aantal jaar kan men via een techniek gebaseerd op echografie (ultrasone geluiden) de snelheid meten waarmee trillingen doorheen de lever worden verspreid en kan op deze manier de elasticiteit van de lever worden gemeten (fibrosan). De elasticiteit van de lever is een maat voor de hoeveelheid littekenweefsel in de lever (leverfibrose). Het nadeel van deze initiële techniek is dat er geen beeldvorming aan gekoppeld is.

De shear wave elastografie is een nieuwe techniek die zowel geluidsgolven uitzendt als waarbij we een zichtbare controle hebben van de meting zoals men kan zien met een gewoon echotoestel.

Met deze techniek kan een goede inschatting gemaakt worden van de elasticiteit of stijfheid van de lever.

Een normale lever is meestal zacht aanvoelend en heeft een goede elasticiteit. Een cirrotische lever is een harde lever met lage elasticiteit en die zal worden weergegeven met een hoge waarde uitgedrukt in kPa.



De shear wave elastografie laat dus enkel toe om de stijfheid van het leverweefsel in te schatten, maar het leert ons niets over de inflammatie of ontsteking in de lever en leert ons ook niets over de oorzaak van de leverziekte zelf.

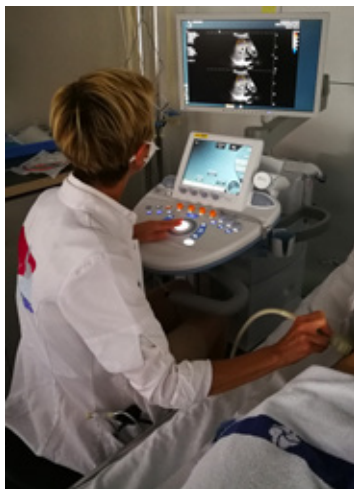Het kan ook zijn dat de elastografie ons geen eenduidig resultaat oplevert, zodat een leverbiopsie toch nog noodzakelijk is. De elastografie is eerder richtinggevend. Het kan echter de leverbiopsie niet volledig vervangen.

De elasticiteit is dus een goede maat voor de graad van leverfibrose en afhankelijk hiervan kan het beleid van de patiënt deels bepaald worden.

De elastografie is volledig pijnloos en zal gebeuren in rugligging met de rechterarm achter het hoofd. De patiënt wordt lichtjes gekanteld naar de linkerzijde zodat de ruimte tussen de ribben rechts wat breder wordt op een spontane manier.

Er zal gel aangebracht worden ter hoogte van deze regio en de echografiesonde zal ter hoogte van de rechterribbenrooster worden aangebracht.

Er zal een klein beetje tussen de ribben geduwd worden om een optimale visualisatie te bekomen. Er moeten 3 à 5 metingen worden uitgevoerd om een correcte waarde te bekomen.



De arts kan onmiddellijk dit resultaat met u bespreken.

Voor de elastografie moet u 6 u volledig nuchter zijn (niets eten of drinken).

## **I 3. Kostprijs**

Voor patiënten met hepatitis B en C is er een gedeeltelijke terugbetaling van het RIZIV sinds september 2021.


Voor andere indicaties voorziet de ziekteverzekering nog geen terugbetaling. De kostprijs van de test is 62 euro en valt ten laste van de patiënt.

Indien u na het lezen van deze brochure nog steeds vragen heeft, aarzel dan niet om de verpleegkundige of arts hiervoor te raadplegen. Ook tijdens het onderzoek zal de verpleegkundige of gastro-enteroloog/hepatoloog graag uw vragen beantwoorden.

# **| Notities**

A series of horizontal dotted lines for taking notes, spanning most of the page width.







## Dienst Gastro-enterologie

Prof. Dr. I. Colle  
Dr. S. Debeuckelaere  
Dr. A. Reekmans  
Dr. B. Berghmans  
Dr. C. Debeuckelaere  
Dr. L. Crapé  
Dr. E. Vandekerckhove  
Dr. A. Verbeeck

A.S.Z.

**CAMPUS AALST GASTRO-ENTEROLOGIE**

Merestraat 80  
9300 Aalst

**T** +32 (0)53 76 66 40

**F** +32 (0)53 76 66 41

**E** [gastro.asz@asz.be](mailto:gastro.asz@asz.be)